(7.)

618.12.6

# TUMEURS VÉGÉTANTES
DES
# TROMPES UTÉRINES

PAR LE Dr

**TÉDENAT (de Montpellier),**

Professeur de Clinique chirurgicale à la Faculté de Médecine.

ARCHIVES
PROVINCIALES
DE
CHIRURGIE
Paraissant tous les 20 jours
FONDATEURS
RÉDACTEUR EN CHEF
Docteur BAUDOUIN
TOME II
DEUXIÈME ANNÉE
Janvier — Décembre 1893
PARIS
BUREAUX DES ARCHIVES PROVINCIALES DE CHIRURGIE
1893

COLLEGE OF SURGEONS
22 APR 26

TIRÉ A PART DES *Archives Provinciales de Chirurgie*,

**N° 3, MARS 1906.**

*Avec 1 Figure dans le texte.*

ADMINISTRATION :
IMPRIMERIE
**12, Place des Jacobins, 12**
LE MANS (Sarthe)

RÉDACTION :
Adresser tout ce qui concerne
la Rédaction :
à M. le Dr MARCEL BAUDOUIN
**21, rue Linné, PARIS, Ve.**

1906

Pr TÉDENAT
FESSEUR A LA FACULTÉ DE MÉDECINE
ulevard Ledru-Rollin (Enclos Tissié)
MONTPELLIER

De 2 à 4 heures
LUNDI, MARDI, JEUDI, SAMEDI

2 mai 1906.

Monsieur et cher Confrère.

Au reçu de votre lettre, j'ai le plaisir de vous adresser deux exemplaires de mon travail "sur les tumeurs végétantes des trompes"

Depuis longtemps, j'ai lu votre livre sur "Tumours of the ovary...". Je l'ai consulté pour mon étude sur les "Kystes papillaires des ovaires" que j'ai publié, voilà sous et sur je vous enverrai dès qu'il sera complété — Je crois, comme vous, qu'ils sont souvent d'origine Wolfienne.

Je vous prie d'agréer,

Monsieur et cher confrère,
l'expression de mes sentiments
les meilleurs

Fréchet

618.12.6

# TUMEURS VÉGÉTANTES
DES
# TROMPES UTÉRINES

PAR LE Dr

**TÉDENAT (de Montpellier),**

Professeur de Clinique chirurgicale à la Faculté de Médecine.

à mon
savant confrère
Albin Doran
Tédenat

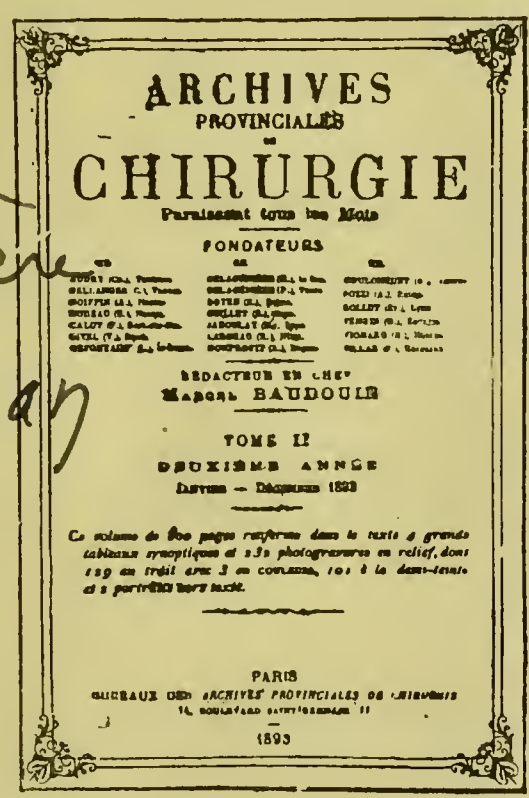
ARCHIVES
PROVINCIALES
DE
CHIRURGIE
Paraissant tous les Mois
FONDATEURS
RÉDACTEUR EN CHEF
Marcel BAUDOUIN
TOME II
DEUXIÈME ANNÉE
PARIS
1893

Tiré a part des *Archives Provinciales de Chirurgie*,

**N° 3, MARS 1906.**

*Avec* 1 *Figure dans le texte.*

ADMINISTRATION :
IMPRIMERIE
**12, Place des Jacobins, 12**
LE MANS (Sarthe)

RÉDACTION :
Adresser tout ce qui concerne
la Rédaction :
à M. le Dr Marcel BAUDOUIN
**21, rue Linné, PARIS, Ve.**

1906

618.12.6

# TUMEURS VÉGÉTANTES

DES

# TROMPES UTÉRINES

PAR LE Dr

**TÉDENAT (de Montpellier),**

Professeur de Clinique chirurgicale à la Faculté de Médecine.

Les tumeurs, primitives ou secondaires, des trompes utérines sont de bien moindre fréquence que les tumeurs de l'utérus et des ovaires. On les tint pour rares, exceptionnelles, tant qu'on ne les compta que d'après les trouvailles des autopsies où l'examen des annexes est négligé, s'il n'y a pas raison urgente de le faire. Dans les vingt dernières années, les laparotomies ont fourni de nombreuses pièces fraîches, sur lesquelles on a fait l'anatomie en quelque sorte vivante des lésions annexielles et on les a confrontées aux données de la clinique. Et, ainsi, se sont rapidement multipliés les cas bien déterminés, au double point de vue anatomique et clinique, de néoplasmes tubaires.

Mais il reste une remarque à faire. A un examen rapide, on méconnaît facilement une production néoplasique, au milieu des masses inflammatoires coexistantes, dont le processus formateur a peut-être contribué à sa genèse.

D'autres fois, on prend pour une vraie tumeur, au sens histologique du mot, des formations inflammatoires. On peut ainsi confondre, avec

un adéno-papillome, avec un carcino-papillome, la salpingite végétante de Cornil, la salpingite hypertrophique de Sawinof. On peut prendre encore, pour un fibrome ou pour un sarcome de la trompe, les salpingites mono ou polynoduleuses de la blennorragie et de la bacillose.

L'erreur est d'autant plus facile, pour les productions endo-salpingiennes, que la plupart d'entre elles se présentent sous la forme de papillomes simples ou agminés en chou-fleur, souvent arborescents et couverts de villosités. Bénignes ou malignes, leur aspect général varie peu et un examen microscopique minutieux peut seul fournir des données quelque peu précise sur leur évolution formative et sur leur pronostic post-opératoire.

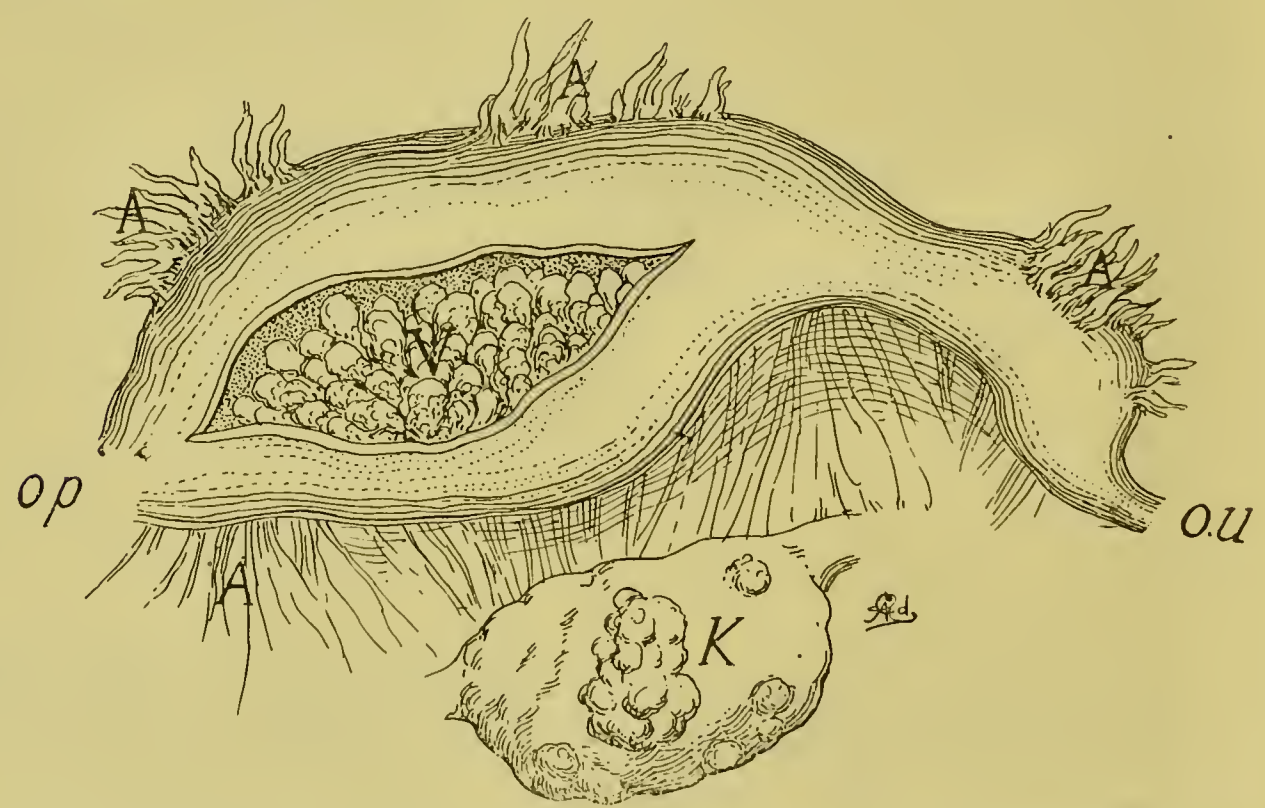


*Fig.* 1. — Exemple d'une tumeur végétante d'une trompe utérine. — *Légende* : O U, Orifice utérin de la trompe; *Op*, Orifice abdominal; V, tumeur végétante, vue à la faveur d'une incision; Ovaire, avec en *K*, un kyste portant des végétations ; A, adhérences.

A ces divers points de vue, elles ne sont pas sans analogie avec les néoplasmes du gros intestin, du rectum en particulier. Cela tient, en partie, à ce fait que, dans la genèse des néoplasmes de ces organes, une grande part revient à l'irritation, à l'infection chronique. Mais il faut aussi, pour la trompe encore plus que pour le rectum, tenir grand compte de la disposition anatomique de sa muqueuse en grands plis longitudinaux branchés, dans la portion ampullaire, en plicatures secondaires et tertiaires, à bords frangés et villeux.

Ces remarques faites, il n'en reste pas moins établi que les tumeurs vraies des trompes sont assez fréquentes. Quénu et Longuet ont réuni

64 cas de tumeurs primitives, auxquels j'ajouterai une dizaine de faits nouveaux.

**Historique**. — Les néoplasmes secondaires sont mentionnés par Capuron (1817), qui rapporte le cas d'un squirrhe de la trompe et de l'ovaire; par Dittrich (1845), R. Lée (1847), Kiwitsch (1849). Des faits mieux étudiés, au point de vue clinique et anatomo-pathologique, sont rapportés par Orthmann (1888), Quénu et Longuet (1901).

Les néoplasmes secondaires sont presque toujours consécutifs à des lésions similaires de l'utérus et des ovaires. Ils vont d'un organe à l'autre, bien plus souvent par continuité ou greffe que par nodules métastatiques.

Le cancer de l'utérus s'étendrait aux trompes dans 10 °/₀ des cas (Dittrich), dans 24, 65 °/₀ des cas (Kiwisch). Je pense, avec Orthmann et Quénu-Longuet, que ces chiffres sont au-dessus de la vérité. De simples nodules inflammatoires, souvent d'aspect sarcomateux, point rares aux trompes dans les états pathologiques les plus variés de l'utérus (métrites, myomes, cancers) ont été souvent pris pour de vrais néoplasmes. Sur 145 utérus cancéreux que j'ai extirpés par voie vaginale (110) ou abdominale (25), j'ai noté seulement 9 cas d'épithéliomas tubaires incontestables. C'est là une proportion infiniment moindre que celles établies par Dittrich et Kiwisch ; mais il faut noter que je n'opère que les cancers qui n'ont point envahi trop au loin le tissu paramétrique et laissent l'utérus mobile. Il faut aussi noter que, dans deux de mes observations, il s'agissait d'épithéliomas corporéaux, ayant envahi dans un cas les deux trompes, dans l'autre la trompe droite par continuité très nette dans la muqueuse. Enfin, dans un cas relatif à une femme de 23 ans, portant un épithélioma de tout l'utérus à évolution très rapide, je trouvai, à l'ouverture de l'abdomen, un très grand nombre de nodules cancéreux, disséminés sur tout le péritoine pelvien. Le revêtement séreux des trompes en portait plusieurs ; mais la muqueuse tubaire, au niveau des pavillons intacts, était parfaitement saine. L'excision utéro-annexielle me parut impossible et d'ailleurs sans intérêt pratique. La malade survécut trois mois avec un soulagement réel de quelques semaines, dépendant, je crois, de l'évacuation d'une ascite séro-hématique abondante, accompagnant cette carcinose péritonéo-pelvienne et qui mit un mois à se reproduire.

Dans le cancer de l'utérus, l'envahissement de l'ovaire est bien plus fréquent que l'envahissement de la trompe. Sur mes 145 cas, j'ai trouvé des lésions cancéreuses de l'ovaire 29 fois, dont 18 bilatérales. On sait, d'ailleurs, que le cancer primitif de l'ovaire est ordinairement bilatéral. Ici, l'ovaire est atteint, le plus souvent, par voie lymphatique :

ce qu'explique très bien la disposition anatomique des vaisseaux lymphatiques. A ce point de vue, mes observations concordent avec celles de divers auteurs. Ainsi Littauer note la proportion de 15 °/₀ de cancer de l'ovaire dans le cancer de l'utérus, et Dybowski, sur 110 autopsies de cancers utérins, trouve les ovaires affectés 20 fois, dont 18 avec lésions bilatérales.

On connaît quelques rares observations de sarcome de l'utérus avec nodules secondaires sur les trompes (Orthmann, Quénu et Longuet). Il n'y en avait pas dans 4 cas de sarcomes musculaires totaux de l'utérus que j'ai soumis à l'hystérectomie abdominale totale, suivie de récidive rapide.

Les cancers de l'ovaire s'accompagnent, moins souvent que ceux de l'utérus, de cancers secondaires des trompes (Courty). En fait, les cas nets de cancers tubaires d'origine ovarienne sont très rares : quatre ou cinq observations réunies par Orthmann, Quénu et Longuet. Gebhard cite un cas d'épithélioma de l'ovaire, qui s'était greffé à la fois sur la trompe et sur le col de l'utérus. L'examen microscopique mettait hors de doute l'origine ovarienne des nodules tubaire et utérin. Reichel a noté la possibilité de tels faits. Dans 5 cas d'épithéliomas de l'ovaire, j'ai constaté l'intégrité des trompes. Dans un de ces cas, les deux trompes portaient trois nodules d'aspect rosé, qu'on regarda comme des formations épithéliomateuses, jusqu'au moment où le microscope montra la nature tuberculeuse des lésions salpingiennes.

Orthmann a publié une observation de sarcome de l'ovaire à cellules rondes adhérant à la trompe qui avait été envahie de proche en proche et de dehors en dedans, l'extrémité libre des plicatures de la muqueuse restant presque partout indemne.

J'ai recueilli un fait qui mérite d'être résumé. Une jeune fille de 19 ans, toujours bien réglée depuis l'âge de 13 ans, éprouvait quelques vagues douleurs dans le bas-ventre depuis deux ou trois mois, quand, en quelques jours, l'abdomen prit un développement considérable. Amenée dans mon service, je constatai une ascite abondante en laquelle on sentait, autour de l'utérus mobile, une masse polynoduleuse. Je diagnostiquai un kyste papillaire de l'ovaire. A l'incision du péritoine, il s'écoula près de quatre litres de sérosité rosée et j'enlevai un sarcome globo-cellulaire de l'ovaire droit irrégulièrement arrondi, du poids de 645 grammes. Je sectionnai tout l'épiploon rempli de nodules arrondis ayant le volume de noisettes, de noix grosses ou petites. Ces nodules, appliquées sur les veines du grand épiploon, formaient une masse du poids de 1800 grammes. Sur la trompe droite, existaient quatre nodules semblables et deux sur la trompe gauche ne dépassant pas le revêtement péritonéal. Les suites opératoires furent

des plus simples ; mais j'appris, par le docteur Gascuel, que la malade avait succombé trois mois après l'opération avec de grosses masses, nageant un peu partout dans le ventre, en une ascite abondante.

Dans deux cas de gros fibromes multiples de l'utérus, j'ai trouvé des noyaux myomateux très nets, échelonnés en grains de chapelet sur les trompes et dans l'épaisseur des ligaments larges ; mais il semble que, dans ces faits, il s'agit de formations contemporaines sur des organes de structure analogue et de même provenance embryonnaire.

Je n'insisterai pas davantage sur les tumeurs secondaires des trompes. Elles sont sans grand intérêt pratique. Les néoplasmes primitifs méritent plus d'attention, le diagnostic et l'intervention précoces étant des conditions de succès thérapeutique possible.

**Tumeurs primitives des trompes.** — On ne trouve rien ou presque rien sur les tumeurs des trompes dans les *Traités de Gynécologie* publiés avant 1890. En 1890, Carl Schroeder met en doute l'existence du carcinome primitif de la trompe et cite seulement le cas de papillome publié par Doran, un cas de fibrome de Simpson, dont Bland Sutton conteste l'authenticité, et deux cas de sarcome.

A. Doran (1879) décrit les papillomes, puis (1888-1889) un cas de carcinome primitif, et, en 1896, publie (dans *A System of Gynaecology* de Allbutt and Playfair) un bon chapitre basé sur des faits personnels et sur les cas alors connus de Sänger, Gottschalk. Il voit dans la salpingite chronique le facteur principal des papillomes, et, dans ces derniers, la forme habituelle de début des carcinomes.

Orthmann (1888) fait connaître le premier cas authentique et bien étudié de carcinome primitif des trompes, et y ajoute une revue des carcinomes secondaires publiés antérieurement.

Pozzi (1890) écrit un court chapitre sur les néoplasmes des trompes, basé sur cinq cas réunis dans la littérature médicale.

Bland Sutton (1891) reprend l'étude du cas publié, en 1879, par Doran sous le nom de *papillome* et y voit un *adénome*. Il cite un nouveau fait analogue. Il affirme la très grande rareté des épithéliomas primitifs et des fibromyomes, il ne fait pas mention des sarcomes.

Max Sänger et Justus Barth (*Krankheiten der Eileiter* de Martin, 1895) écrivent un long chapitre, très étudié, où on trouve, avec la plupart des cas publiés à cette date, une division anatomo-pathologique à laquelle il y a peu à ajouter.

En France, il faut signaler, comme travaux d'ensemble tout à fait recommandables. Macrez (Thèse, Paris, 1898, *Papillomes de la trompe*); Poret (Thèse, Paris, 1898, *Fibromyomes de la trompe*).

Danel (Thèse, Paris, 1899) étudie les *Tumeurs malignes primitives*. Il en réunit 35 cas, dont 29 carcinomes, 5 sarcomes et 1 déciduome malin. Ajoutons à cela les observations de Doléris (1895), de Routier, de Tuffier; et enfin, en 1901, l'important mémoire de Quénu et Longuet, qui, en plus de quelques faits personnels, résume les travaux antérieurs et contient la bibliographie complète de la question.

Depuis ce travail, la casuistique des tumeurs des trompes s'est augmentée de nouvelles observations. Je vais immédiatement résumer la plupart d'entre elles.

Karl Heinrich Schäfer (*Ein Beitrag zur Kazuistic des primäres Tubencarzinomes*, Leipzig, 1901) publie un cas de hydro-salpinx avec un gros nodule carcinomateux et grosse tumeur utérine.

Dirner et Fonyo (de Budapest) relatent (dans *Szuleszet Nogcsogiaszat* de 1902, n° 2), deux cas de cancer primitif des trompes :

Observation I. — Femme de 50 ans, VIIIpare, ménopausée à 48 ans. Tumeurs tubaires bilatérales, toutes deux adhérentes. Ce sont des cancers pseudo-alvéolaires. Mort par septicémie au troisième jour.

Observation II. — Femme IIIpare, de 56 ans, ménopausée à 51 ans. A droite, tumeur kystique de l'ovaire et tumeur tubaire, longue de 15 centimètres, épaisse de 5 centimètres. Ablation des seuls organes malades. Guérison persistant après trois ans. L'examen microscopique montra un carcinome tubaire primitif, développé sur un papillome.

Nadory (*Centralblatt für Gynœkol.*, 1904) donne deux cas :

*Premier cas.* — Bipare de 28 ans, ayant, depuis trois semaines, des douleurs abdominales et des pertes sanguines. On enlève un pyosalpinx; qu'on crut tuberculeux. L'examen microscopique montra qu'on avait affaire à un adénome typique.

*Deuxième cas.* — Femme de 29 ans, mariée depuis 8 ans, stérile. On crut à une grossesse tubaire. On trouva à l'isthme un myoadénome, comme ceux qu'a décrits Recklinghausen, sans lésions de la muqueuse, obstruant l'isthme; et on le regarda comme la cause de la grossesse tubaire.

Peham (*Primäres Carcinom der Tube;* in *Zeit. für Heilk.*, 1903) a réuni 60 cas de cancers primitifs des trompes. Il y ajoute trois faits personnels, tous les trois bilatéraux, et qu'on avait pris pour des annexites vulgaires. Les suites opératoires furent des plus simples;

mais, pour les trois cas, la récidive eut lieu dans le courant de la première année.

## Observation I.

### (Tédenat).

*Papillome ramescent des deux trompes oblitérées à l'ostium abdominal. — Castration abdominale totale. — Guérison persistant depuis neuf ans.*

Louise C..., 45 ans, est adressée à M. le Pr Tédenat par le docteur Bourguet, le 2 mai 1895.

La mère est morte d'un cancer du sein. Réglée à 12 ans, régulièrement et sans souffrances, mariée à 23 ans, L. C... a eu trois enfants. Le dernier accouchement s'est accompagné d'accident infectieux (1880); et depuis la malade a des douleurs abdomino-lombaires, des pertes blanches et des règles prolongées.

Depuis trois ans, les pertes blanches viennent par moments à flots dit-elle, et sont alors précédées de vives coliques. Il y a sept ou huit mois, elle a constaté que son ventre grossissait et les douleurs ont augmenté. Elle a alors consulté le docteur Bourguet, qui diagnostiqua un double pyosalpinx.

*4 mai.* — La malade a un peu maigri ; mais son état général est satisfaisant. Pouls à 90, température normale, constipation, douleurs au bas ventre et à la région sacro-lombaire. Les règles durent huit-dix jours avec quelques caillots; les pertes blanches sont abondantes et viennent de temps en temps par petits flots, précédées de coliques qui durent de quinze à vingt minutes, très douloureuses plusieurs fois dans la journée.

*Examen.*—L'utérus est en rétroversion adhérente. On sent la trompe gauche du volume du poing, bosselée, un peu mobile et on peut l'explorer sans provoquer de douleurs vives. La trompe droite est fortement tendue avec la forme d'une grosse aubergine, dont la grosse extrémité est en dehors dans la fosse iliaque. On la sent dure, lobulée, adhérente.

M. Tédenat diagnostique un double pyo-salpynx, et à cause des douleurs des pertes blanches abondantes, conseille une laparotomie.

Opération. — Le 8 *mai.* Après anesthésie à l'éther, les précautions d'asepsie prises, une incision est faite sur la ligne médiane au-dessous de l'ombilic. Le péritoine est fixé de chaque côté par deux points de suture; une valve de Doyen est appliquée au bas de l'incision ; et, la table mise en Trendelenburg, l'intestin est refoulé avec des compresses. Alors on voit bien l'utérus, en forte rétroversion, avec des adhérences à

son fond refoulé à gauche, par la trompe droite d'un gris rosé noduleuse ayant environ 14 centimètres, de long, sur 7 à 9 de dimensions transversales suivant les points. La trompe gauche de même aspect a les dimensions du poing.

Les deux trompes sont décollées sans grandes difficultés et excisées ; mais, dans le moignon au niveau de la corne utérine, existent des végétations. — M. Tédenat pratique alors l'amputation totale de l'utérus. Suture régulière des ligaments larges et de la section vaginale. Comme la péritonéisation est complète, et qu'il n'y a pas eu de souillure du cavum pelvien, la suture de la paroi abdominale est faite sans drainage.

*Suites opératoires* simples, sauf un menu abcès au point de suture inférieur.

Le 25 *mai*, la malade se levait. Elle quittait l'hôpital le 6 juin, vingt huit jours après l'opération. Elle était en bonne santé en septembre 1904, neuf ans et trois mois après l'intervention chirurgicale.

*Examen des pièces enlevées.* — La trompe gauche contient environ 150 grammes d'un liquide roux, foncé, visqueux, où nagent des grains mous, gris, luisants, débris des végétations qui la remplissent formant au moins les huit dixièmes de son contenu. Ces végétations sont les unes sessiles et agminées en chou-fleur ; d'autres plus rares sont pédiculées et ramescentes. Elles sont molles, sauf quelques unes très rares, dont l'extrémité est rugueuse et sèche. Leur implantation se fait à la surface de la muqueuse, et ne pénètre pas profondément dans la paroi tubaire épaissie, jusqu'à avoir de 2 à 3 centimètres, selon les points. Les végétations ont leur plus grand développement, dans le tiers externe de la trompe. Elles sont plus rares et moins volumineuses, dans la partie interne ; on en voit pourtant quelques-unes du volume d'un grain de maïs, grenues jusque dans la corne utérine dont l'orifice est large, et facilement perméable.

La trompe droite a la forme d'une grosse aubergine. Elle contient un liquide brunâtre, plus coloré et plus abondant que celui de la trompe gauche. Les végétations y sont moins développées. La paroi est épaissie. Aux deux trompes le pavillon est oblitéré par une soudure fibreuse, résistante ; où on voit nettement les traces des franges inversées. L'utérus a 8 centimètres de long, une paroi dure sans augmentation notable de son épaisseur. Le col présente les lésions de la cervicite glandulaire hypertrophique.

*L'examen microscopique* montre un stroma connectif, dense, fibrillaire, avec des cellules arrondies et fusiformes. Il nait de la muqueuse et forme des bourgeons fibrillaires se ramifiant finement à leur extrémité libre. Les vaisseaux assez développés sur la papille conjonctive principale sont presque invisibles sur les fines ramescences.

Ce stroma, supporte un épithélium cubique ou cylindrique, presque partout disposé en couche unique. En de rares points on voit quatre ou cinq assises de cellules épithéliales; les plus superficielles sont

aplaties et comme cornées. A part ces dernières, toutes les cellules épithéliales ont un gros noyau arrondi ou ovoïde, fortement coloré. Par places les fascicules connectifs se soudent, surtout vers l'extrémité interne des papilles; et là on voit des amas, des nappes de tissu épithélial où le support connectif fait défaut. Dans ces amas épithéliaux, quelques cellules sont troubles, vacuolées, ou piquetées de graisse. Sur quelques coupes, on voit des espaces arrondis on allongés, revêtus d'un épithélium cylindrique avec quelques cils vibratiles. Ces espaces occupent la partie moyenne des espaces interpapillaires et paraissent dus à la coalescence des papilles. On n'en voit pas à leur base et il n'existe pas de formations épithéliales dans les plans juxta-musculaires de la muqueuse. La couche musculaire est envahie par du tissu connectif avec de nombreux éléments jeunes. Les fibres musculaires sont rares et atrophiées.

## Observation II.

### (Tédenat).

*Tumeur végétante de la trompe droite. Kyste papillaire de l'ovaire droit. — Amputation totale utéro-annexielle. — Guérison persistant depuis cinq ans.*

Brigitte Dan..., 43 ans, est adressée à M. le Pr Tédenat par le Dr Raynaud, le 2 mai 1899.

*Antécédents héréditaires.* — Père et mère en bonne santé. Une sœur plus âgée est morte d'une tumeur du sein; deux frères (35 et 38 ans) se portent bien.

*Antécédents personnels.* — Réglée à 13 ans régulièrement, trois ou quatre jours sans douleurs, sans leucorrhée. Fièvre typhoïde à 21 ans bénigne. Mariée à 23 ans. Accouchements normaux à 25 et 26 ans. A l'âge de 38 ans, pertes jaunes abondantes avec cuissons en urinant; douleurs de ventre, quelques vomissements, et un peu de fièvre. La malade garda le lit pendant dix jours Depuis, les douleurs persistent peu intenses dans le ventre et la région lombo-sacrée; les règles sont plus longues (6 à 8 jours) et plus abondantes; la leucorrhée, malgré les injections quotidiennes, tache le linge. Il y a dix mois, métrorrhagie abondante avec caillots. Le Dr Raynaud constate un peu d'ascite avec utérus gros, fixé; l'endolorissement de l'abdomen, l'anorexie, une faiblesse générale tiennent la malade au lit. L'ascite augmente; et, le 2 septembre, le Dr Raynaud fait une ponction qui donne issue à quatre litres de liquide clair. La malade est soulagée; mais la ponction est nécessaire le 3 février et le 29 mars 1899. Elle entre dans le service du Pr Tédenat, le 2 mai 1899.

3 *mai.* La malade dit avoir un peu maigri; mais son état général est satisfaisant. Elle se nourrit et digère assez bien. Constipation nécessi-

tant des lavements fréquents. Douleurs sourdes abdomino-sacrées, sans irradiations aux membres inférieurs.

A travers l'ascite, dont la courbe dépasse un peu l'ombilic, on sent une tumeur, du volume d'une grosse poire, occupant la partie gauche du bassin.

L'exploration combinée donne les résultats suivants : Vagin normal, un peu lâche; le col de l'utérus béant, grenu, regarde dans l'axe du vagin. Le fond est en rétroversion peu adhérente. Dans le cul-de-sac gauche, saillie arrondie, formée par la tumeur ci-dessus indiquée, un peu mobile, pyriforme, à grosse extrémité externe, lisse, de consistance ferme, se continuant vers la corne utérine par son extrémité interne du volume du doigt et noduleuse. Cette tumeur offre les caractères morphologiques et les connexions d'une grosse trompe.

Rien à noter du côté des autres viscères; le cœur bat à 90 sans irrégularités et sans souffle.

L'exploration, faite le 5 mai, après évacuation de cinq litres de liquide ascitique rosé, a été rendue facile par la grande laxité de la paroi abdominale et a fait porter le diagnostic : Hydro-salpynx probalement aseptique, vu l'ancienneté et l'absence de phénomènes fébriles.

8 *mai.* — Laparotomie. Pas d'adhérences à la paroi antérieure. Valve de Doyen à la partie inférieure; larges compresses pour refouler l'intestin, la table étant mise en Trendelenburg. La trompe gauche adhère en arrière. Elle a le volume d'une grosse poire. La trompe droite du volume du doigt occupe sa position normale, un peu attirée vers l'utérus. L'ovaire droit bosselé a le volume d'un œuf de poule, avec de petites végétations à la surface.

En présence de telles lésions, M. Tédenat pratique l'amputation utéro-annexielle de droite à gauche, pensant que le décollement des annexes gauches adhérents se fera plus facilement de bas en haut; et il en alla ainsi. La suture des ligaments larges et de la tranche vaginale fut aisée et correcte. Fermeture de la plaie abdominale sans drainage.

Suites opératoires simples. La malade quitta l'hôpital le 9 mai 1899, un mois juste après l'opération. Elle était à Barcelone, bien portante, en septembre 1904, plus de cinq ans après l'opération.

*Examen des pièces.* — *Utérus*, 9 centimètres de long. Sa paroi est épaisse, molle avec quelques mamelons, surtout développés à la partie supérieure des deux parois. Au col, lésions de trachélite chronique, avec érosions et boursoufflement des deux lèvres.

*Trompe gauche.* — En forme de grosse poire longue de 15 centimètres, avec une largeur maximum de 10. Elle est lisse, ferme. Quand on la presse entre les doigts, on sent de vagues nodosités à son intérieur ; et il s'écoule par l'orifice interne environ deux cuillerées à soupe de liquide visqueux, roussâtre. La partie interne de la trompe, sur une longueur de 4 centimètres, a le volume du doigt. La portion dilatée se continue brusquement avec la portion interne et se porte en arrière par une torsion nette en demi spire. Incisée suivant sa longueur, la

paroi est épaissie, dure. Elle est remplie de végétations et il s'écoule un demi verre de sérosité visqueuse de couleur jaune foncé. L'ostium péritonéal est fermé par une masse cicatricielle peu épaisse, mais très résistante. On voit quelques franges inversées adhérentes, mais faciles à identifier.

Les végétations ont leur plus grand développement dans le tiers externe de la poche tubaire. Elles forment des masses en chou-fleur de faible consistance, à lobules pressés les uns sur les autres, mais s'écartant, s'étalant sous le jet d'eau. La plupart s'implantent par un large et court pédicule, portant souvent sur ses parois latérales de menus grains rosés et luisants d'aspect riziforme. Dans la moitié interne de la trompe, les végétations sont petites et clairsemées, sous forme de petites verrues gris rosé.

Sur la coupe, les végétations ne pénètrent pas profondément dans la paroi et semblent rester dans les plans superficiels de la muqueuse.

*L'ovaire gauche* est scléreux, avec quelques microkystes. Il est enfoui dans des adhérences.

*Trompe droite.* — Elle a le volume du doigt avec quelques nodosités au voisinage de la corne utérine. Elle est dure, perméable, contient un peu de mucus filant, rougeâtre, mais pas de végétations. Sa longueur est de 13 centimètres.

*L'ovaire droit*, du volume d'un œuf de poule, présente une masse papillaire gris-rosé, du volume d'une noisette, qui se continue avec une grappe un peu plus volumineuse, contenue dans un kyste ayant environ 3 centimètres de diamètre et dont la paroi porte quelques fines végétations grenues et de consistance ferme. Cet ovaire présente trois autres petits kystes à liquide séreux, mais sans traces de végétations.

*Examen microscopique.* — Sur des coupes faites perpendiculairement à la paroi tubaire et selon l'axe des minuscules verrues de la partie interne de la trompe, on voit : une charpente fibrillaire avec quelques cellules rondes et fusiformes, se continuant avec le stroma de la muqueuse. Dans le plan externe de la base, on trouve quelques fibres musculaires lisses peu développées. A la surface une seule couche d'épithélium cubique. Une dizaine de coupes montrent la même disposition de ces papilles; sauf en deux points, les cils vibratiles font défaut.

Sur des coupes faites perpendiculairement à l'axe des grosses végétations, on voit des travées connectives, sur lesquelles reposent des cellules épithéliales cubiques, par places disposées en cinq ou six couches. Les plus profondes sont cubiques ; les superficielles sont aplaties. Par endroits existent des cavités tapissées d'épithélium cylindrique ou cubique sans cils vibratiles. Il semble qu'elles proviennent de la soudure des villosités. A la racine des papilles et vers leur partie centrale sont des vaisseaux à parois épaisses, entourés de petits ilôts et même de vraies gaînes de cellules jeunes, arrondies ou fusiformes. Dans le stroma de la muqueuse, on ne voit aucune formation épithéliale, mais quelques ilots d'infiltration leucocytique.

## Observation III.

(Tédenat).

*Tumeurs végétantes des deux trompes. — Castration totale. — Guérison.*

Marie Bar., âgée de 36 ans, de Salies (Pyrénées-Orientales), est adressée à M. le Pr Tédenat, par le Dr Massot, de Perpignan, le 6 janvier 1904. Rien à noter dans les antécédents héréditaires. La santé générale a été toujours satisfaisante. Réglée à 11 ans, tous les vingt-cinq jours, les règles peu abondantes et sans caillots duraient sept jours sans douleurs.

Mariée à 22 ans, elle eut peu après des pertes blanches, pour la première fois, assez abondantes, mais sans douleurs, sans troubles de la miction. Jamais de grossesse.

Elle a commencé à souffrir, il y a dix ans, surtout pendant la miction, devenue un peu fréquente. Après quatre ans de brûlure au passage de l'urine, elle consulte un médecin qui enlève un polype de l'urètre. Les douleurs cessent. Il y a deux ans, les douleurs de miction reviennent; et le Dr Massot les fait disparaître en excisant à nouveau le polype vasculaire du méat.

Il y a huit ou neuf mois, les règles restant régulières, les pertes blanches augmentent, deviennent très abondantes, malgré des injections et obligent la malade à porter un pansement. Quelques vagues douleurs lombo-abdominales; puis, il y a deux mois, violentes douleurs dans la fosse iliaque droite, obligeant la malade à garder le lit, pendant quinze jours, sans fièvre, sans vomissements. A ce moment, elle constate une tumeur dans la fosse iliaque droite. Les pertes blanches, qui avaient presque disparu pendant les quinze jours de douleurs, recommencent abondantes quand les douleurs se calment.

La malade mange peu, digère assez bien et a des selles régulières. Elle est pâle, amaigrie, souffre peu du ventre. Le pouls est petit et rapide 120; la température est normale. Rien à noter du côté du cœur, des poumons ni des viscères abdominaux. Tout se passe du côté des organes génitaux.

*Examen des organes génitaux.* — Notons le polype grenu rouge à court pédicule, inséré sur la partie inférieure du méat urinaire.

Rien à signaler à la vulve ni au vagin. Le col, normal comme forme, est dirigé en avant, le fond de l'utérus est en rétroversion forte et très adhérente. Dans le cul-de-sac latéral droit, tumeur lobulée, du volume d'un œuf de poule, sur laquelle glisse la paroi vaginale. Dans le cul-de-sac gauche, tumeur lobulée avec masse centrale fluctuante. La main appliquée sur la paroi abdominale sent cette tumeur qui remplit la fosse

iliaque gauche jusqu'au voisinage de la ligne médiane et affleure une ligne horizontale passant à 2 centimètres au-dessous de l'ombilic.

Par le toucher rectal, on sent la tumeur sur laquelle la paroi rectale est mobile. La fluctuation de la tumeur gauche est très nette. M. Tédenat porte le diagnostic de tumeur papillaire kystique des ovaires, sans ascite.

14 *janvier* 1904. — Le pouls reste à 120; la quantité d'urine varie entre 600 et 1.000 grammes ; l'urée totale varie de 8 à 15 grammes. Vagues douleurs distensives ; constipation. M. Tédenat ponctionne par le vagin, où elle fait forte saillie, la tumeur kystique gauche et retire 1.500 grammes de liquide filant, brun, dont l'analyse donne les résultats suivants.

Le dépôt contient en nombre à peu près égal des hématies et des leucocytes et quelques corps granuleux de 20 à 30 μ.

| | |
|---|---|
| Densité du liquide | 1.026 |
| Matières albuminoïdes | 74,2 |
| Autres matières organiques | 6,8 |
| Chlorures (en NaCl) | 5,9 |
| Autres matières minérales | 1,9 |
| Pas de métalbumine. | |

17 *janvier*. — Le liquide s'est reproduit aussi abondant qu'avant la ponction. Il y a de la fièvre et des douleurs plus vives.

19 *janvier*. — Laparotomie médiane. On arrive sur la tumeur qui présente la disposition suivante : à gauche masse kystique du volume du poing, d'où la ponction évacue un liquide chocolat clair. A droite de l'utérus, masse plus volumineuse, très adhérente qui crève, laissant écouler une bouillie caséopurulente. Ces deux masses sont d'origine tubaire.

En avant de l'utérus, masse du volume d'un œuf de poule en choufleur, greffée sur le péritoine vésico-utérin. Comme il est impossible de trouver un plan de clivage dans ces masses fragiles caséo-purulentes et surtout dans le but d'une opération plus complète et d'une asepsie meilleure, M. Tédenat se décide pour la castration totale. Il décolle le péritoine anté-utérin, refoule la vessie, après excision du bloc greffé sur le péritoine, lie les artères utérines, fend l'utérus sur la ligne médiane et enlève chaque moitié avec les masses annexielles correspondantes. Suture des tranches vaginales dans un but d'hémostase avec conservation d'un orifice médian pour un drain qui sort dans le vagin où il est enfoui dans une mèche de gaze iodoformée. Suture de la paroi abdominale, avec orifice de drainage à la gaze à sa partie inférieure. La libération de la masse gauche, qui remplissait le Douglas et la moitié gauche du ventre jusqu'à la ligne médiane, fut pénible à cause des adhérences. Le péritoine fut largement excisé; néanmoins, la péritonéisation fut correcte.

La température, qui était à 39° la veille de l'opération et à 39° le matin, tomba à 38° ; le pouls de 120 passa à 100. Puis le quatrième jour, ascension thermique due à un abcès dentaire. Elle dura deux jours.

Les deux points de suture inférieurs déchirèrent les tissus et la cicatrisation se fit lentement sans accidents d'infection. Elle était complète le 2 mars. La malade quitta l'hôpital en très bonne santé et se portait bien à la fin d'octobre (1).

*Examen des pièces.* — La *trompe droite* forme une tumeur du volume d'une grosse poire. Elle est remplie de végétations papillomateuses, quelques-unes pédiculées; la plupart sessiles, pénétrant dans la paroi épaissie de la trompe, sous forme de fins bourgeons séparés par une trame connective mince, qui dessine des alvéoles. Ces végétations remplissent la trompe dans toute son étendue.

*L'ovaire droit* ratatiné montre de nombreux corps jaunes cicatriciels. A sa face postérieure existe un orifice menant dans une cavité du volume d'une noisette qui porte quelques végétations.

La *trompe gauche* dilatée est sous forme d'une cavité ayant les dimensions d'une mandarine. Les parois sont épaissies; sa face interne est hérissée de végétations arrondies ou papilliformes.

L'ovaire gauche est atrophié et scléro-kystique.

Toutes les végétations intra-tubaires sont dures et fragiles; beaucoup sont en désagrégation, formant une bouillie grisâtre ou brunâtre suivant les points.

L'utérus est légèrement augmenté de volume (8 centimètres). Le museau de tanche est normal, ainsi que le vagin. On constate au niveau de la partie externe et droite du col un fragment de tumeur néoplasique, qui peut se détacher de l'utérus et qui est un reste de la tumeur à point de départ ovarien. Autour de l'utérus, ganglion du volume d'une noisette, blanchâtre dans un tissu cellulaire enflammé.

Sur une coupe faite au niveau des papilles les plus petites de la trompe, on constate un épaississement de l'épithélium avec prolifération du chorion. Les culs-de-sac épithéliaux s'enfoncent profondément dans ce chorion et déterminent des cavités en doigt de gant qui en s'isolant constituent de véritables kystes arrondis, à épithélium d'abord cylindrique à cils vibratiles, puis aplati. Ces cavités kystiques, à mesure qu'on s'approche des végétations, présentent des bourgeonnements papilliformes avec prolifération intense de l'épithélium. Ces néoformations s'agrandissent, arrivent au contact, et finissent par se confondre pour constituer une néoplasie papillaire typique, qui s'ulcère à la surface et pénètre faiblement dans la profondeur à travers les espaces connectifs, le développement se faisant plutôt vers la cavité de la trompe.

En certains points, on voit dans le chorion, au voisinage de la base des papilles, de grandes cellules renfermant cinq ou six noyaux qui donnent l'impression de formation syncytiales.

(1) Le docteur Traby m'annonce qu'elle a succombé en février 1905 avec de grosses végétations qui avaient perforé la vessie.

**Anatomie pathologique.** — La trompe est dilatée dans sa portion externe comme dans les hydro-salpynx, arrondie ou ovoïde, lisse ou bosselée. parfois mobile, plus souvent adhérente. A son intérieur, masses végétantes, arborescentes, à extrémité libre arrondie ou villeuse, sessiles ou pédiculées.

Ordinairement une ou deux masses principales, à côté desquelles on trouve de petites papilles, des verrucosités disséminées, en plus ou moins grand nombre. Ces végétations ont un aspect grisâtre, mat ou luisant, parfois rouge. Leur consistance est molle, souple. Quand elles sont dures et fragiles, on doit craindre l'infiltration épithéliale massive et la malignité. Avec les végétations existe une quantité variable de liquide séreux clair, roussâtre, puriforme, quelquefois ayant l'aspect du sang pur ; ce qui tient, presque toujours, à un degré plus ou moins accentué de torsion du pédicule tubaire.

Le *volume* de la trompe varie : œuf de poule, orange, tête d'enfant. Dans une de mes observations, le volume de la tumeur changeait d'un jour à l'autre. Sa diminution coïncidait avec des évacuations abondantes par l'orifice utérin et une atténuation manifeste des douleurs qui s'aggravaient à mesure que la dilatation de la poche tubaire se reproduisait. De tels phénomènes ne sont d'ailleurs point rares dans les hydro-salpynx.

La tumeur occupe la situation habituelle des collections tubaires, sur les côtés et en arrière de l'utérus. Parfois mobile, elle est le plus souvent fixée par des adhérences. Elles sont le fait d'une banale périsalpingite, rarement d'une infiltration néoplasique.

L'*ascite* est moins fréquente que dans les kystes papillaires de l'ovaire et aussi beaucoup moins abondante. Elle est souvent méconnue. Dans un cas de Duret, elle obligea à recourir à la ponction. Dans deux faits cités par Doran, l'orifice abdominal de la trompe était ouvert et le contenu tubaire se déversait dans le péritoine. On comprend que, lorsque les végétations font saillie dans la cavité péritonéale, soit par l'ostium, soit à travers une perforation (fait très rare) de la paroi, la situation est, au point de vue de la production de l'ascite, analogue à celle des néoplasmes végétants de l'ovaire. Or, pour ces derniers, une ascite abondante et rapide à se reproduire après la ponction est la règle.

*Orifices de la trompe.* — L'ostium péritonéal est ordinairement fermé (cas de Sänger, Roberts, Boursier), comme c'est du reste la règle dans les collections inflammatoires de l'oviducte. Par exception, il reste en partie perméable (deux cas de Doran, un cas de Tédenat). Il peut s'ouvrir dans un kyste ovarique (Knauer, Winter Essex).

L'ostium uterinum est plus souvent perméable ; et alors le liquide

contenu dans le sac pathologique peut être évacué au dehors de façon continue ou par petits flots espacés (hydrorrhée tubaire), comme dans les cas de Boursier, de Tédenat, de Micknoff. Il est rare que l'oblitération de l'orifice utérin de la trompe soit dû à une fusion cicatricielle de la muqueuse. Elle est produite par la tuméfaction de la paroi, par la flexion, la torsion de la trompe, par quelques végétations qui font bouchon au niveau de l'isthme.

L'*ovaire* est quelquefois sain, plus souvent atrophié, sclérosé, étouffé dans les adhérences. Il peut être envahi par le néoplasme (Duret, Pilliet, Cullingworth). Il peut présenter de petits kystes, contenant des végétations (Tédenat), sans continuité avec les végétations tubaires et sans relations génétiques probables avec elles. Ces menus kystes à paroi végétante sont chose si commune soit dans le hile de l'ovaire, soit à sa face libre, soit sous le péritoine qui recouvre le bord supérieur de l'oviduct!

*L'utérus* porte souvent les lésions de la métrite chronique, de laquelle dérive la salpingite qui, si fréquemment, paraît avoir préparé la formation du néoplasme. Quelquefois une masse néoplasique s'est greffée, sur la muqueuse utérine, au col (Hofbauer), au corps (Novy, Westermark), ou sur la séreuse (Danel). Il est facile de confondre avec une greffe les végétations adéno-papillomateuses de certaines métrites chroniques qui sont analogues par leur aspect et leur étiologie aux salpingites végétantes.

Des noyaux disséminés peuvent se produire sur le péritoine pelvien, sur le repli péritonéal vésico-utérin (Tédenat), sur le grand épiploon (Westermark, Cullingworth), dans les ganglions juxta-utérins (Tédenat), dans le foie (Westermark).

Les lésions papillomateuses des trompes sont bilatérales dans 35/100 des cas.

**Histologie pathologique.** — Sur bon nombre de pièces, on voit, à côté des grosses masses en chou-fleur, de menus papillomes, des papilles simples, qu'il est légitime de considérer comme le premier stade de développement des papillomes polylobulés plus volumineux. Ces papilles ont une portion centrale, axe connectif sur lequel sont appliquées des cellules épithéliales cylindriques, quelquefois portant des cils vibratiles, et formant ordinairement une seule couche.

Ces papillomes sont là, comme sur beaucoup d'autres muqueuses et sur le tégument externe, le résultat d'actions irritatives diverses. Il semble bien que le gonocoque exerce une activité papillogène un peu spéciale. Dans les vieux hydro-salpynx, on trouve souvent la paroi interne lisse, luisante, comme lavée, présentant, à la place des franges

normales de la muqueuse tubaire, des filets, des cordelettes qui, vers l'ostium abdominal, se rapprochent et se fusionnent en un réseau ou en une plaque fibro-cicatricielle. En quelques points, sur ces cordelettes ou entre elles, on voit des verrues (Klob, Rokitansky), des papillomes qui portent un épithélium cubique ou cylindrique. Parfois ces menus papillomes, par le fait de l'hypergénèse connective et d'un certain degré d'infiltration œdémateuse, prennent l'aspect d'un grain de groseille ou d'une cerise (Martin). Il semble, sur quelques pièces, que la rétraction scléreuse de la paroi ait, en quelque sorte, énucléé et mis en relief des portions de franges qui ont échappé au processus atrophique.

Sur les masses végétantes plus volumineuses polylobulées, en choufleur, la charpente connective se ramifie, toujours peu développée. L'épithélium peut avoir conservé son type normal, à une seule couche de cellules cylindriques, dont quelques-unes ont même gardé leurs cils vibratils.

Çà et là, sur les coupes, on voit des cavités de dimensions et de formes variables, revêtues d'épithélium. Leur face interne porte de menus prolongements, fines papilles avec ou sans charpente connective. Ces cavités sont disposées sans ordre, plus nombreuses ordinairement dans la région basale des papilles. Les unes sont dues à la fusion, à la soudure de papilles voisines par un processus fréquent dans les salpingites les plus banales ; les autres sont des invaginations épithéliales, comme il s'en produit dans tout travail de formation glandulaire.

Telle est la structure des adéno-papillomes typiques, caractérisés par la disposition en une seule couche des cellules, qui ont gardé leur forme cylindrique normale et font revêtement simple aux productions conjonctives sans les pénétrer, les infiltrer.

Dans les formes métatypiques et atypiques (adéno-carcinomes, papillocarcinomes), les cellules se disposent en couches superposées, se déforment, pénètrent dans la charpente connective de la papille et dans la paroi propre de l'oviducte, y formant des îlots, des travées pleines ou des culs-de-sac glandulaires. Formations typiques et atypiques coexistent souvent sur le même nodule ou sur des nodules voisins, et, comme le dit Eckardt, « les lésions varient entre celles de l'adénome et celles du carcinome ». Pour cette raison, l'examen microscopique, surtout au point de vue du pronostic, doit porter sur tous les points de la masse morbide.

Pour Doran, à son début, la lésion est un papillome, les glandes faisant défaut dans la muqueuse tubaire; et ces papillomes sont des formations d'origine inflammatoire, que le processus irritatif soit de

nature banale ou sous la dépendance d'un agent spécifique, jusqu'ici inconnu.

Pour Bland Sutton, la lésion première est un adénome ayant son point d'origine dans des formations glandulaires peu développées à l'état normal dans l'espèce humaine, mais très nettes chez divers animaux. L'existence des glandes dans la muqueuse tubaire a été mise hors de doute chez les Batraciens et quelques Poissons (Leydig, Debierre). Elle est admise chez la femme par Hennig, Bland Sutton, Ballantyne. Elle est niée par Gebhardt, Rieffel, et la plupart des anatomistes.

Quoi qu'il en soit, la prolifération épithéliale, ici comme dans la plupart des muqueuses, paraît être, pendant un temps plus ou moins long, de nature irritative banale, et, qu'elle revête le type papillaire (*épithélioma invertens*) ou la forme glandulaire (*épithélioma evertens*) tant que les cellules n'ont pas une multiplication excessive, tant qu'elles gardent leur type cylindrique et leur disposition en une seule couche, la formation néoplasique peut être considérée comme bénigne. Quand les cellules se multiplient à l'excès, quand elles se déforment, deviennent atypiques, et s'infiltrent dans le stroma et, mieux encore, dans les plans muculo-connectifs de la paroi tubaire, la tumeur prend les allures d'une néoplasie maligne. Le papilloadénome est devenu un adéno-papillocarcinome. Mais, même dans ces conditions, l'opération, faite largement et de bonne heure, peut donner des résultats thérapeutiques satisfaisants, l'appareil lymphatique étant envahi assez tardivement.

**Symptômes.** — Il existe un passé salpingitique plus ou moins ancien remontant à plusieurs mois, à plusieurs années. Douleurs abdomino-pelviennes, pertes blanches, hémorragies. La douleur est continue avec des périodes de crises qui sont parfois terminées par une évacuation plus ou moins abondante de liquide séreux, séro-hématique. Cet *hydrops tubæ profluens* se produisait à petits flots chez une de mes malades et était accompagné d'une diminution très marquée des douleurs. Ces dernières étaient plus vives au moment où la trompe était distendue par l'accumulation du liquide. On peut quelquefois constater des variations de volume de la trompe, en état de se vider partiellement par le vagin.

La métrorrhagie est fréquente, comme c'est d'ailleurs le cas dans beaucoup de salpingites. Quand la trompe malade adhère largement à l'utérus et fait corps avec lui, l'abondance de l'hémorragie peut faire croire à un myome utérin.

L'*état général* des malades est toujours médiocre, comme dans la plupart des salpingites graves. A le constituer contribuent les dou-

leurs, les métrorrhagies, la constipation habituelle, et tôt ou tard l'infection néoplasique. Depuis longtemps, j'attire l'attention de mes élèves sur le degré extrême d'hypoazoturie qui existe chez presque toutes les femmes atteintes de salpingite. Il suffit pour qu'il y ait hypoazoturie que l'affection soit douloureuse. La diminution de l'urée n'indique nullement la nature maligne de l'affection, quoi qu'en aient dit Rommelaëre et Thiriar.

L'*ascite* existe dans bon nombre de néoplasmes endotubaires; mais, en général, elle est peu abondante et n'est reconnue qu'au cours de l'opération. Elle n'a été reconnue avant l'intervention que dans trois ou quatre cas (Landau-Rheinstein, Duret, Tédenat). Chez une de mes malades, j'évacuai par la ponction près de cinq litres de liquide ascitique, en lequel je sentais vaguement la masse morbide bosselée. Ce cas est exceptionnel par l'abondance du liquide ascitique.

**Diagnostic.** — Il n'a jamais été fait avant l'opération (1). Le plus souvent on diagnostique un pyo-salpynx. Deux fois, à cause des bosselures et de l'ascite, à cause aussi de la bilatéralité des lésions, j'ai diagnostiqué : kystes papillaires de l'ovaire.

La *crise salpingienne*, revenant à intervalles variables, existe assez fréquemment; mais elle n'a pas grande valeur au point de vue du diagnostic, parce que l'*hydrops tubæ profluens*, jugeant la crise salpingienne, existe dans bon nombre d'hydao-salpynx. Puis, au fond, qu'il s'agisse de l'évolution anatomo-pathologique ou de l'évolution clinique, les tumeurs végétantes endo-tubaires ne sont que des salpingites qui ont tourné, à un moment, au néoplasme.

Une inflammation plus ou moins longue a préparé la néoplasie bénigne ou maligne.

**Pronostic.**— Sänger et Barth déclarent que le pronostic des tumeurs végétantes de la trompe, opérées de bonne heure, est bénin ; mais les statistiques montrent que la récidive dans les organes pelviens ou les métastases (poumons, foie) sont fréquentes, et tuent les malades dans 60/100 des cas. Il faut d'ailleurs noter que beaucoup d'observations ont été publiées trop peu de temps après l'opération, pour qu'il fut permis d'affirmer le résultat thérapeutique. Ainsi la malade de Boursier et Venot présenta une récidive et succomba quinze mois après avoir été opérée ; et ce fait figure comme cas de guérison dans quelques statistiques. Il est possible que l'ablation large de l'utérus et des trompes malades, avec excision aussi complète que possible des tissus paramétriques, améliore les résultats ; mais l'histoire de l'hystérecto-

(1) Sauf dans un cas de Quénu (*Soc. de Chirurgie*, 1901).

mie large par voie abdominale dans le cancer de l'utérus n'est pas faite pour induire à de vastes espoirs.

**Traitement.** — La *salpingectomie*, uni ou bilatérale, a été pratiquée par Martin, Voit, Routier, Landau, Thornton. C'est insuffisant; et la *castration totale utéro-annexielle* s'impose pour les raisons suivantes, bien mises en relief par Quénu et Longuet : 1° Bilatéralité des lésions dans 25/100 des cas; 2° Greffes dans l'utérus dans 10/100 des cas; 3° La néoplasie se prolonge souvent jusqu'à la corne utérine ; 4° Il existe souvent des nodules néoplasiques, dans le ligament large et les ganglions para-cervicaux sont parfois envahis.

Pour toutes ces raisons, il faut pratiquer l'*hystérectomie abdominale*, en disséquant et excisant le plus possible des tissus paramétriques.

C'est peut-être parce que j'ai agi ainsi que j'ai obtenu des guérisons persistant depuis cinq et neuf ans. Peut être aussi s'agissait-il dans ces cas de formes bénignes, malgré les indications de l'examen microscopique, trop souvent sujet à caution.

La plupart des récidives ont lieu dans la première année. On a noté deux cas où la récidive n'eut lieu qu'après deux ans. On peut concevoir quelque espoir de guérison durable, et même définitive, quand trois années se sont écoulées, sans reproduction apparente du mal. Il est possible que, après l'ablation des masses tubaires, quelques nodules péritonéaux ou ganglionnaires disparaissent, s'atrophient ou se développent avec une extrême lenteur. Cette particularité est bien établie pour les tumeurs végétantes des ovaires, qui ne sont pas sans analogie avec les papillomes des trompes. Ne voit-on pas aussi, après l'ablation de cancers du sein, des ganglions cancéreux ne se montrer dans l'aisselle, qu'après plusieurs années !

Le Mans. — Imprimerie Monnoyer. — III-1906.